

CIERRE PERCUTANEO DE OREJUELA CON DISPOSITIVO WATCHMAN

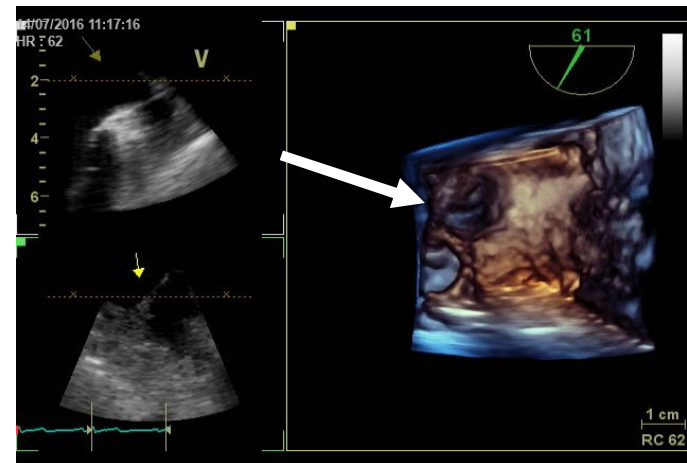
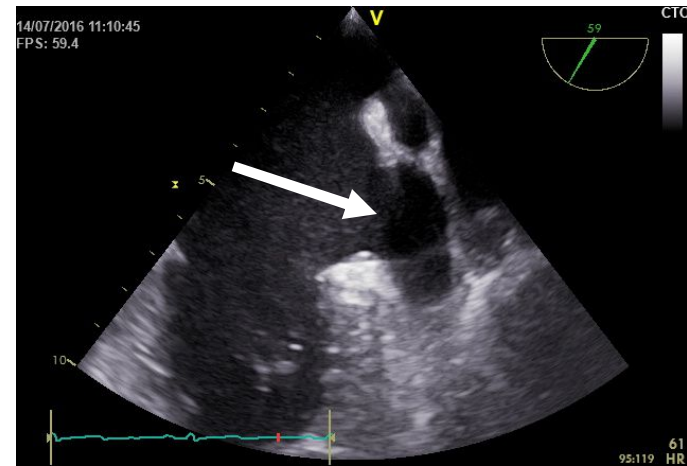
**DR JUAN HERRADOR
COMPLEJO HOSPITALARIO DE
JAEN**

INTRODUCCION

- Paciente de 68 años. HTA, DM, Antecedentes de **fibrilacion auricular permanente**, EPOC, insuficiencia renal cronica en hemodiálisis. Arteriopatía periférica, con una endoprótesis en aorta abdominal
- Hace 2 años, episodio de **sangrado intracraneal** por el tratamiento con warfarina. Desde entonces solo toma AAS, pese a tener indicación de anticoagulación crónica (CHA2DS2-VASC = 4) , por un alto riesgo de re-sangrado (HASBLED = 5)
- Se decide cierre percutáneo de orejuela.

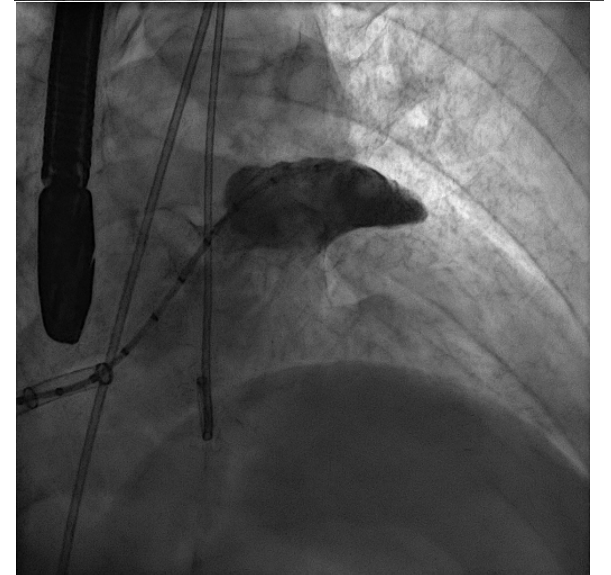
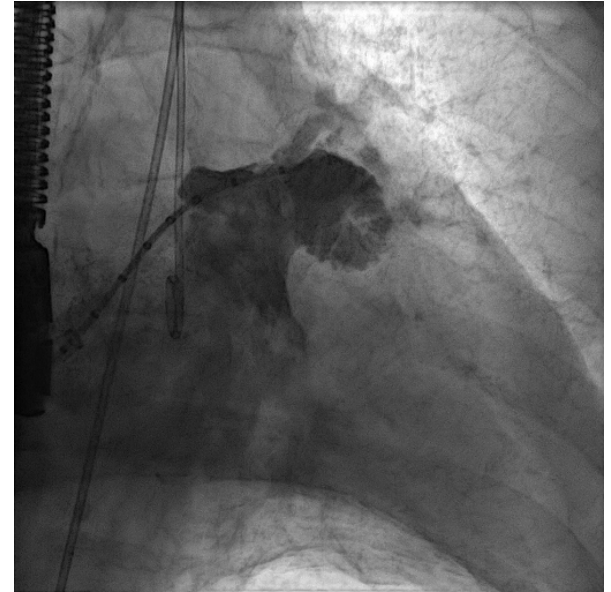
PROCEDIMIENTO

- Se canalizan arteria y vena femoral derecha. Anestesia general
- Monitorización por ecocardiograma trans-esofágico (ETE) (figs 1 y 2)



PROCEDIMIENTO

- Se introduce un pigtail centimetrado en la orejuela, donde se realiza una angiografía en proyecciones OAI y OAD para visualización y mediciones angiográficas (figs 3 y 4)



PROCEDIMIENTO

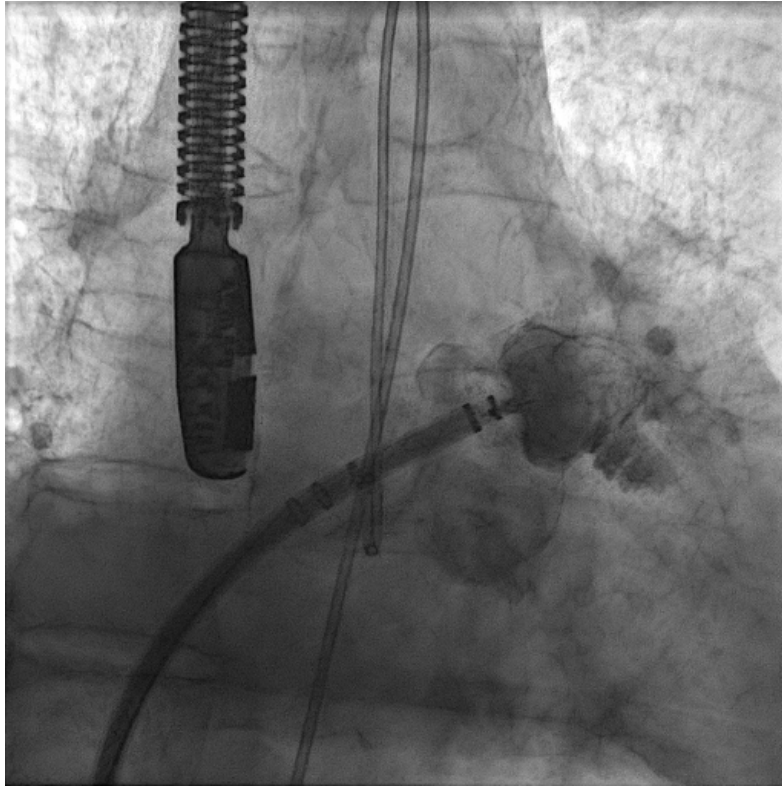


Figura 5. Dispositivo de 27 mm colocado en la orejuela.
Test angiográfico previo a la suelta

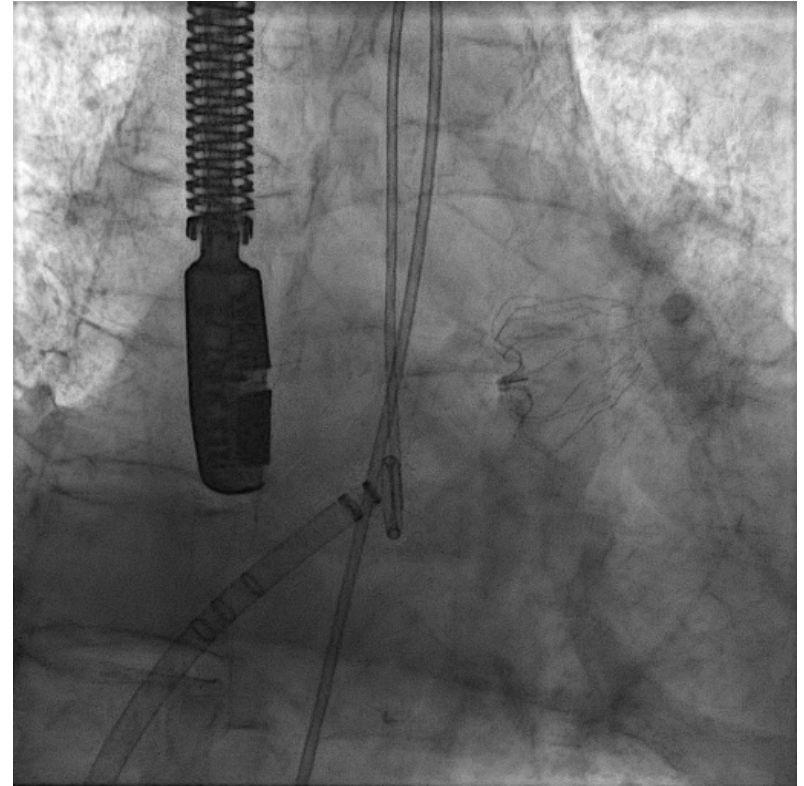
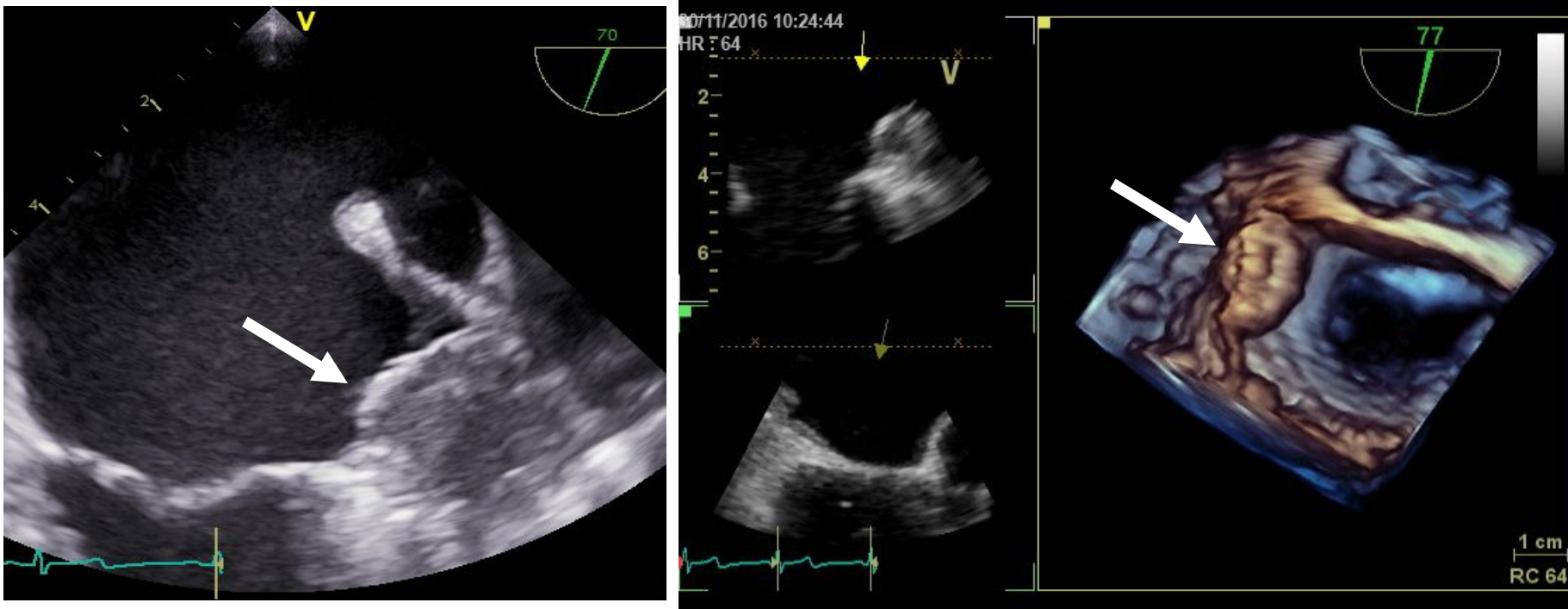

Figura 6. Imagen radiológica de ocluidor tras la suelta

PROCEDIMIENTO



- **Figuras 6 y 7** : imágenes ecograficas de ETE tras el implante